Aus dem Städtischen Hospital zu Coblenz.
(Chefarzt: Prof. Dr. Hohmeier.)

Ueber
Oesophagusdivertikel.

R. UNIV. BIBLIOTHEEK LEIDEN

Inaugural-Dissertation

zur

Erlangung der Doktorwürde

in der

Medizin, Chirurgie und Geburtshilfe

der

Hohen medizinischen Fakultät der Universität Marburg

vorgelegt von

Jes Schultz
Assistenzarzt am Städtischen Hospital zu Coblenz.

MARBURG
Buchdruckerei von Joh. Hamel
1919.

Angenommen von der Medizinischen Fakultät Marburg
am 3. April 1919.
Gedruckt mit Genehmigung der Fakultät.
Referent: Prof. Guleke.

Meinen lieben Eltern.

Als Divertikel des Oesohapgus bezeichnet man die auf einen kleinen Teil der Speiseröhrenwand beschränkten blindsackförmigen Ausbuchtungen. Das wesentliche Merkmal für eln wahres Divertikel ist das Vorhandensein einer Schleimhautauskleidung, fehlt diese, so kann man nur von einem Pseusodivertikel oder nach Analogie der Aneurysmen von einem Diverticulum spurium sprechen. Diese sollen hier eben nur erwähnt sein.

Von wahren Divertikeln kommen nach Zenker und von Ziemssen im larynaealen Teil des Pharynx und im Oesophagus zweierlei Formen vor, die in Bezug auf Pathogenese, Sitz, anatomisches Verhalten, Symptome und pathologische Bedeutung so verschiedener Natur sind, daß sie streng von einander geschieden werden müssen. Dieselben Autoren haben sie nach ihrer Entstehungsart unterschieden in solche, die durch einen von außen an der Wandung der Speiseröhre wirkenden Zug entstehen — sogenannte Traktionsdivertikel —, und in solche, welche durch einen stets auf eine circumskripte Stelle des Oesophagus wirkenden inneren Druck, der schließlich die Oesophaguswand vor sich herstülpt, gebildet werden. Letztere sind die sog. Zenker'schen Pulsionsdivertikel.

Von diesen beiden Formen stellen die Traktionsdivertikel die weitaus häufigere Erkrankung dar, auch in unserer Zeit, wo man dank der verbesserten diagnostischen Hilfsmittel den Pulsionsdivertikeln ihre große Rarität absprechen kann. Nach Tiedemann finden sie

sich in 4% der Sektionen Erwachsener als zufälliger Obduktionsbefund, und da sie bei Lebzeiten in der Regel symptomlos verlaufen, bieten sie mehr pathologisch-anatomisches als klinisches Interesse.

Rokitansky wies zuerst nach, daß zuweilen Ausstülpungen des Oesophagus entstehen durch den Zug einer mit der äußeren Wand desselben verwachsenen Bronchialdrüse, die infolge einer abgelaufenen Entzündung ins Schrumpfen kommt. Bevermann konnte 1904 sechzig Fälle von Traktionsdivertikeln nennen, deren Ursache meist in entzündlichen Prozessen lag. Entsprechend ihrer Aetiologie sind sie an keine bestimmte Stelle gebunden, sitzen jedoch meist an der vorderen Oesophaguswand unterhalb der Bifurkation, oft mehrere übereinander; nach Mediastinitis, Wirbelkaries oder Pleuritis hat man sie gelegentlich auch an der seitlichen oder hinteren Wandung gefunden. Sie stellen kleine selten über haselnußgroße, trichterförmige Ausstülpungen dar mit meist nach oben, vorn oder seitlich, selten abwärts gerichteter Spitze. Rokitansky und Zenker nahmen an, daß namentlich tuberkulöse Lymphdrüsen nahe der Bifurkation erweichen, vereitern, eventuell in Bronchus oder Speiseröhre durchbrechen und dann der Schrumpfung anheimfallen. Durch Narbenzug werde dann die Oesophaguswand sackförmig ausgezogen und das Säckchen durch schwieliges, narbiges Gewebe fixiert. Die innere Fläche des Divertikels ist mit Schleimhaut ausgekleidet, gegenüber der fixierenden Schwiele ist dieselbe jedoch nicht selten narbig oder ulcerös verändert, auch kann eine Communikation mit dem zerfallenen Drüsengeschwür bestehen. Je nachdem durch geschwürige Prozesse, welche vor der Schrumpfung von der entzündeten Drüse auf die äußere Wand des Oesophagus übertragen wurden, diese äußeren Wände

geschwürig zu Grunde gingen oder nicht, fehlen die Häute dem Divertikel oder sie lassen sich narbig verändert nachweisen. — Zenker und andere sahen auch Traktionsdivertikel als Folge von Steinstaubinhalation entstehen. —

Während Riebold und Brosch die Meinung Rokitanskys und Zenkers teilen, vertritt Ribbert die Ansicht, daß die Traktionsdivertikel ebenso wie die tiefsitzenden Pulsionsdivertikel kongenitalen Ursprungs sind und dieselbe Aetiologie haben. Zwischen Trachea und Oesophagus bleibe ein Bindegewebszug erhalten, infolgedessen wäre die Speiseröhrenwand nicht überall normal, es beständen Defekte der Muskellagen. Bei Verschiebungen des Oesophagus wirkte der Zug auf diese Stellen und so käme es zur Ausbuchtung und Divertikelbildung. —

Die Traktionsdivertikel haben keine Tendenz, sich zu vergrößern oder die Schulsymptome der großen neben der Speiseröhre gelegenen Säcke zu bedingen. Sind Beschwerden vorhanden, so sind sie meist leichtgradig und bestehen in erschwertem Schlucken und Gefühl von Druck und Wundsein hinter dem Sternum. In zwei Fällen von Frese bestand Fremdkörpergefühl, in einem Fall von Marx hatte sich ein Fremdkörper im Divertikel gefangen. Eine klinische Bedeutung kommt ihnen aber insofern doch zu, als schwere Zufälle und lebensbedrohende Folgezustände eintreten können. Verfangen von Speiseresten, zumal festeren oder Knochenstückchen, kann zu Ulceration und Perforation führen, von da aus kann sich ein mediastinaler Abszeß, eine Pleuritis, ein Pneumopericard, eine Lungengangrän entwickeln oder es folgt Perforation in die Trachea, Bronchien oder großen Gefäße. Für all diese Ausgänge hat Zenker Beweise gebracht. Auch Carcinom-

bildung durch steten Reiz zurüchgehaltener Speiseteile wurde beobachtet.

Unter ganz besonderen Umständen kann ein Traktionsdivertikel durch die Pulsionskraft der eindringenden Speisen ausgedehnt werden, sodaß ein sog. Traktions-Pulsionsdivertikel entsteht. Tetens fand unter 88 Traktionsdivertikeln 6 sekundär durch Pulsion erweitert. Sie sind nicht ganz so ungefährlich wie die einfachen Traktionsdivertikel, da durch das längere Verweilen der sich zersetzenden Speisereste und den stärkeren Druck die Neigung zur Perforation gesteigert wird.

Die Therapie ist ziemlich machtlos. Meist muß man sich auf Prophylaxe und diätetisch-hygienische Maßnahmen beschränken und die Patienten zum langsamen Essen und Trinken und zum Genuß nur möglichst weicher und flüssiger Speisen anhalten. Bei Ulcerationen in den Divertikeln werden antiseptische Ausspülungen, bei Perforation in die Lunge Gastrostomie, eventuell Eröffnung des Mediastinums und Drainage empfohlen. Exstirpation des Sackes ist wegen des tiefen Sitzes selbst bei Anwendung des Druckdifferenzverfahrens eine gefährliche Sache und ergab nach den bisherigen Erfahrungen keine günstige Prognose. —

Wichtiger als die eben beschriebene Form ist das Pulsionsdivertikel. Der Typus dieser Art ist das Zenker'sche pharyngo-ösophageale oder Grenzdivertikel, das seinen Namen hat nach dem häufigsten Sitz der Krankheit, der Grenze zwischen Pharynx und Oesophagus. Die rein ösophagealen Pulsionsdivertikel, die nach ihren zwei Lieblingsstellen über dem l. Bronchus und oberhalb des Zwerchfells in epibronchiale und epiphrenale unterschieden werden, sind gegen diese Form so selten, daß ihnen praktische Bedeutung kaum zukommt. Reizenstein hat einen Fall mitgeteilt, bei der

er in der Tiefe von 35 cm hinter der Zahnreihe ein Pulsionsdivertikel feststellen konnte, und Enderlen konnte 1910 ein hühnereigroßes, durch Operation entferntes Divertikel aus dem thorakalen Oesophagusteil demonstrieren.

Bei der Entstehung der epiphrenalen Pulsionsdivertikel spielt Cardiospasmus, bezw. Stauung der Speisen oberhalb sicher eine Rolle, auch hastiges Essen, schlechtes Kauen, Schlucken großer Bissen dürfte ihre Bildung begünstigen. Daß Pulsionsdivertikel aus Traktionsdivertikeln entstehen können, wurde bereits erwähnt. Hausmann nahm in 10 Fällen sieben Mal Traktion durch Entzündungsvorgänge mit ihren Folgen in der Umgebung an, auch Starck ist der Ansicht, daß ihre Bildung so zu erklären ist. Akonomides fand bei einer 83jährigen Frau post mortem 8 ½ cm oberhalb der Cardia eine ziemlich große, mit basaler Einschnürung versehene Ausstülpung von 6 cm Querdurchmesser, und Brosch wies bei der Sektion einer 66jährigen Frau ein Divertikel nach, das 3 ½ cm oberhalb der Cardia saß, eine längliche, 4 cm lange Eingangsöffnung hatte und an der Spitze mit Lunge und Lymphtrüsen fest verwachsen war.

Die Symptome der tiefsitzenden Pulsionsdivertikel entwickeln sich allmählich und steigern sich langsam. Ein nach dem Essen bestehender Druckschmerz in der Brust verschwindet oft erst durch Nachtrinken von Wasser. Bei größeren Divertikeln beobachtet man durch Anfüllung des Sackes und daraus resultierender Kompression der Speiseröhre Zeichen von Oesophagusstenose, die jedoch gewöhnlich leichtgradiger sind, als bei den Grenzdivertikeln am Halse und die Ernährung dieser Kranken weniger beeinträchtigt. Sie bestehen in Deglutitionsbeschwerden, Erbrechen, Regurgitieren während des Essens oder bald darnach, es erfolgt meist

leicht und kurz darauf können die Patienten weiter essen. Da ein Teil der Speisen häufig im Oesophagus lange liegen bleibt und durch faulige Prozesse zersetzt wird, leiden die Kranken oft unter einem starken Folter ex ore. Mitunter klagen sie über Gefühl von Druck und Schwere in der Brust nach Nahrungsaufnahme, durch Vagusreizung von seiten des Divertikels kann Herzklopfen und Atemnot hervorgerufen werden.

Die Diagnose „tiefsitzendes Pulsionsdivertikel" läßt sich oft schon aus den Symptomen stellen. Hilfsmittel sind die Sondierung, die Oesophagoskopie und besonders die Röntgenologie. Bei der Sondierung geht die Sonde einmal leicht in den Magen und es gelingt, sauren verdauten Mageninhalt zu gewinnen, ein andermal stößt sie in 30—40 cm Tiefe hinter der Zahnreihe auf ein Hindernis, das sich nicht wie beim einfachen Cardiaspasmus durch Abwarten überwinden läßt. Dabei gewonnene Speisereste sind unverdaut, oft übelriechend und enthalten keine Magensäure. — Die Oesophagoskopie erfordert viel Uebung und ist für den Kranken nicht ungefährlich. Am schonendsten ist die Röntgenuntersuchung, die auch die besten Resultate liefert. Um sie unter möglichst günstigen Verhältnissen vorzunehmen, hat Stürz vorgeschagen, bei Untersuchungen des subphrenischen Teils des Oesophagus und der Cardia den Magen vorher aufzublähen und dann im 2. schrägen Durchmesser von r. h. nach l. v. bei tiefer Inspirationsstellung zu durchleuchten. Der l. Leberlappen wird durch die Aufblähung und die Inspiration nach r. v. u. verdrängt und dadurch der untere Oesophagusabschnitt und die Cardia besser sichtbar. Von den höher gelegenen Teilen der Speiseröhre gibt der 1. schräge Durchmesser mit Strahlenrichtung von l. h. nach r. v. die klarsten Bilder. —

Die Prognose der tiefsitzenden Divertikel ist relativ günstig, welches daraus hervorgeht, daß die Divertikel öfter bei Sektionen gefunden werden als sie Beschwerden machen. Wo eine Behandlung erforderlich wurde, bestand sie meist in Bougierkur, Anlegung eines Magenmundes und andere palliativen Maßnahmen. Seit der Erfindung des Druckdifferenzverfahrens von Sauerbruch versucht man, vom hinteren Mittelfellraum an den Oesophagus heranzukommen; über die Frage, von welcher Seite man ihn am bequemsten und ungefährlichsten freilegen könne, ist man jedoch noch strittig. Quenu und Hartmann entscheiden sich wegen der Pleuraverhältnisse für die l. Seite, Obalinski läßt die Frage offen, v. Hacker und Ptarka sprechen sich für die r. Seite aus. Enderlen gelangt zu folgenden Schlüssen: Für den oberen Anteil der Speiseröhre scheint u. U. die l. Seite die günstigere zu sein, vom 5.—6. Brustwirbel nach abwärts sei der Zugang von der l. oder r. Seite aus brauchbar. Er entfernte 1910 bei einem 62jährigen Mann das schon erwähnte hühnereigroße Divertikel im Ueberdruckverfahren, indem er auf der l. Seite neben der Wirbelsäule einen bogenförmigen Lappen bildete und die 3.—7. Rippe in einer Ausdehnung von ca. 15 cm (unter Verletzung der Pleura) resecierte. Die Lösung des Divertikels und die Uebertragung von der Speiseröhre war sehr mühsam. Die Wundränder wurden eingestülpt und genäht. Der Mann starb 26 Std. später an Herzschwäche. Sauerbruch selbst urteilt, daß die Indikation für Operationen am thorakalen Abschnitt des Oesophagus sehr einzuengen sei. Günstig scheinen ihm Eingriffe am Cardiateil, relativ günstig solche in der Nähe der Cardia und im obersten Teil des Oesophagus, also oberhalb der Bifurkation zu verlaufen. Bier, Küttner und Wendel beschäftigen sich auch in Arbeiten mit dieser Frage, aber niemand von

ihnen ist von einer der Methoden befriedigt. Tatsächlich haben bis 1917 nur 2 Fälle (von Torek und Zaayers) eine operative Entfernung eines thorakalen Oesophagusteils überlebt, da die Komplikationen, welche besonders Lungen- und Rippenfellraum betreffen, eine Dauerheilung fast immer verhindert haben. Wenn auch diese Erfahrungen meist bei Resektionen am Oesophagus wegen Carcinoms gewonnen wurden, so dürften die Ergebnisse bei Abtragung von Divertikeln nicht viel günstiger sein, da Lungen- und Rippenfell dabei denselben Gefahren ausgesetzt sind, wie bei Carcinom-Operationen. —

Wesentlich höher ist das klinische Interesse bei den Zenker'schen Grenzdivertikeln. Diese wurden im vergangenen Jahrhundert noch als eine Seltenheit angesehen. 1767 hat Ledlow zum ersten Mal eine gute und genaue Beschreibung eines Divertikels im obersten Oesophagusabschnitt gegeben. 1877 konnte Zenker über 34 Fälle berichten, wozu Wendel 1896 acht neue rechnete. Bis 1900 hatte Starck im ganzen 93 Fälle gesammelt. Seitdem sind die Publikationen über das Leiden rapid an Zahl gestiegen, weil die Verbesserung der klinischen Untersuchungsmethoden, vor allem die Röntgenologie eine bessere Diagnose als früher ermöglichten. Maruyama sammelte aus der Literatur der Jahre 1900—1911 allein 64 Fälle. Zwei Jahre später wurde die Zahl der Grenzdivertikel schon zu 210 angegeben und weitere Veröffentlichungen sind seitdem gefolgt. —

Aus der Statistik ist zu ersehen, daß die Divertikel im wesentlichen eine Krankheit des männlichen Geschlechts und des höheren Lebensalters darstellen, d. h. die eigentlichen Beschwerden treten meist erst in den vorgerückteren Lebensjahren auf. Zenker zählte unter 29 Fällen nur 2 Frauen. Auch in neuerer Zeit hat

sich dieses Verhältnis nicht geändert. Unter den 157 Fällen, die Maruyama berücksichtigen konnte, waren 103 Männer = 81,1 %, und nur 24 Frauen, in 30 Fällen war das Geschlecht nicht zu eruieren. Unter 10 genau beobachteten Fällen traten nach Zenker die ersten Krankheitserscheinungen auf:

im	17. Jahre	1 mal	=	10 %
„	35. „	1 „	=	10 %
zwischen	40. u. 50. „	3 „	=	30 %
„	50. u. 60. „	4 „	=	40 %
im	66. „	1 „	=	10 %

Unter Maruyamas 157 Fällen ist der Beginn der Beschwerden bei den 88 angegeben, und zwar begannen sie

unter	20 Jahren in	6 Fällen	=	6,8 %
Vom	20.—30. Jahre „	7 „	=	7,9 %
„	30.—40. „ „	14 „	=	19,9 %
„	40.—50. „ „	25 „	=	28,4 %
„	50.—60. „ „	22 „	=	22 %
„	60.—70. „ „	11 „	=	12,5 %
„	70.—80. „ „	3 „	=	3,4 %

Diese beiden Tabellen zeigen, daß das Leiden durchschnittlich erst nach dem 40. Lebensjahre eintritt. Vergleicht man dieses Durchschnittsalter mit einer Statistik Wendels, der angibt, daß von 19 Divertikelkranken

zwischen	40.	und	50. Jahre	2
„	50.	„	60. „	3
„	60.	„	70. „	8
„	70.	„	80. „	5
und im	80.		„	1

starben, so kann man daraus entnehmen, daß die Krankheit einen schleichenden Verlauf nimmt, sich über Jahre, ja Jahrzehnte hinzieht und daß die Lebensdauer durch die Krankheit im großen und ganzen nicht wesentlich beeinflußt wird. —

Der Sitz der Grenzdivertikel wurde bereits erwähnt. Sie finden sich am Halsteil der Speiseröhre und zwar liegt ihre Eingangsmündung in der Mehrzahl der genau beschriebenen Fälle gerade am Uebergang des Pharynx in den Oesophagus, gewöhnlich an der Hinterwand, meist etwas nach links verschoben, stets aber genau hinter dem Ringknorpel. Ihre Größe ist sehr verschieden und schwankt zwischen Kirsch- und Kindskopfgröße. Wächst das Divertikel, so legt es sich in den leicht ausdehnbaren Bindegewebsspalt zwischen Pharynx und Oesophagus einerseits und Wirbelsäule andrerseits, bald median, bald auch seitlich neben der Speiseröhre. Im leeren Zustand findet es im retrovisperalen Raum Platz genug, füllt es sich, so drängt es die nach vorn gelegenen Teile vor sich her, da die Wirbelsäule seine Ausdehnung nach hinten nicht gestattet, und es hängt hier wie ein bald kugeliger, bald cylindrischer oder birnförmiger Sack mit kolbig abgerundetem Grunde und teils weiter, teils relativ enger Mündung herunter. Es kann 13 cm und mehr lang werden und rückt dann oft noch in den Brustraum hinein bis zur Bifurkation und weiter hinab (Pfister, Lotheisen). Bei solcher Größe komprimiert es am Hals die Speiseröhre und knickt sie nach vorn oder seitlich ab, sodaß nicht mehr der Oesophagus, sondern der Halsteil des Divertikels die gradlinige Fortsetzung des Schlundes bildet, weiter abwärts drückt es auf Trachea und Lungen und kann auch Vagus-, Recurrens- und Sympathicusreizungen verursachen. —

Ihrem anatomischen Bau nach besitzen die Grenzdivertikel meist eine ziemlich dicke Wand. Bei allen Untersuchungen wurde die völlige Auskleidung mit einer Mukosa festgestellt, die meist stark verdickt, glatt oder durch Papillarhypertrophie leicht körnig, hier und da

wohl durch Zersetzung der lange im Sack lagernden Ingesta auch ulcerös verändert war, und mikroskopisch meist Plattenepithel, mitunter auch Cylinderepithel aufwies. Darüber fand sich eine Submukosa und eine faszienartige, derbe äußere Bindegewebsschicht. Ueber die Beteiligung der Muskulatur an der Sackbildung ist man sich noch sehr uneinig. Unzwetfelhaft steht fest, daß es Säcke ohne jeden Muskelüberzug gibt, sog. Pharyngocelen in der Annahme, daß sich Mukosa und Submukosa zwischen den untersten Fasern des quer über die Pharynxwand verlaufenden Constrictor pharyng. inf. durchdrängt. Der Sack bildet dann in der Tat eine Art Schleimhauthernie, die gewöhnlich nur nahe ihrer Einmündung in den Oesophagus noch Muskelfasern vom obigen Muskel sowie von den obersten Ringfasern des Oesophagus aufweist, welche ihrerseits durch den Zug des Sackes nach unten aus der Schlundwand herausgezerrt wurden. Während nun Zencker auf Grund seines Literaturstudiums und der von ihm selbst beobachteten Fälle die Meinung vertritt, daß diese Säcke alle auf dieselbe Art, nämlich durch einen vom Innern immer wieder auf die Oesophaguswand wirkenden Druk entstanden und für reine erworbene Schleimhauthernien zu halten sind, betonen andere Autoren wie v. Bergmann, König, Klebs usw., daß außer solchen, die sie sich in Uebereinstimmung mit der Zencker'schen Erklärung entstanden denken, es auch Divertikel gebe, die alle Schichten der Oesophaguswandung, also auch Muskulatur aufweisen und kongenitale Bildungen darstellen, die sich erst im spätern Leben allmählich vergrößern. Diese Ansicht hält Zencker solange für eine unbegründete Hypothese, bis auch nur ein Fall eines solchen Divertikels am Neugebornen zur Beobachtug käme. Er prüfte in Erlangen drei Präparate mit an-

geblicher Muskelschicht sowie besonders das von Friedberg veröffentlichte und beschriebene, welches aus allen Schichten des Oesophagus bestehen sollte, und fand bei seiner Kontrolluntersuchung außer am Halse und am Sackeingang auch nicht eine Muskelfaser. Die Schleimhaut trat auch hier aufs deutlichste zwischen den auseinandergedrängten Fasern des Constr. phar. inf. hindurch. Auch darnach vertrat König seine Behauptung vom Vorkommen einer Muskelschicht in einer Reihe von Fällen. Der muskulöse Ueberzug behält, wie er sagt, bei dem fortgesetzten Wachstum des Divertikels nicht die normale Stärke wie im Pharynx und Oesophagus bei, die Muskelbündel werden auseinandergezogen, verdünnt und degenerieren in der Folge, da sie nicht mehr in der früheren Weise arbeiten. Man werde darum eine Muskelschicht vermissen, wenn man sie in der Dicke der gewöhnlichen Schlundmuskulatur sucht. In diesem Sinne zeigt aber das Friedberg'sche (Göttinger) Präparat unzweifelhaft Muskelzüge. 1904 beschrieb H. Brun einen Fall, bei dem er in der ganzen Sackwand quergestreifte Muskelbündel fand, im Fundusteile jedoch nur Längsmuskulatur, während hier die Ringmuskulatur fehlte. An den Muskelfasern waren degenerative Aenderungen festzustellen. Maruyama fand in Serienschnitten in der Wandung des Divertikels nirgends quergestreifte Muskelfasern mit Ausnahme des an die Oeffnung angrenzender Abschnittes. Wie schwer die Entscheidung in diesem Punkte ist, zeigt die Tatsache, daß zwei Autoren selbst mit Hülfe des Mikroskops ein und dasselbe Präparat verschieden beurteilen. Starck erkannte 1900 nach Betrachtung von 93 Fällen, wovon er die sechs auch mikroskopisch untersuchte, eine Degeneration der Muskelfasern nicht an und kam zu dem Schluß, daß quergestreifte Muskulatur wohl an dem

Halsteil des Divertikels vorhanden sein kann, daß sie sich aber niemals kontinuierlich bis zum Fundus erstreckt. Nach dem heutigen Stande unserer Kenntnisse betreffen die angeborenen Mißbildungen alle die Vorderwand des Oesophagus und liegen meist in der Bifurkationsgegend.

Was nun die Aetiologie der Pulsionsdivertikel am Halse anlangt, so läßt sich mit Bestimmtheit die Ursache der ersten Entstehung der Grube, der Anlage zum Sack, nicht in jedem einzelnen Fall eruieren. Das Leiden entwickelt sich ganz schleichend und gewöhnlich vermögen die Patienten eine direkte Schädigung der Schlundwand nicht mit Bestimmtheit anzugeben. Einzelne, ätiologisch wertvolle Angaben hat man jedoch sammeln können, auf Grund deren schon Zencker eine Hypothese von der Entstehung und Entwicklung der Krankheit aufstellte. Nimmt man an, daß eine umschriebene Stelle der Schlundwand ihre Widerstandsfähigkeit gegen den beim Schlingakt auf sie wirkenden inneren Druck verliert in der Art, daß sie infolge einer lokalisierten Einwirkung auf die ihr zur Stütze dienende Muskulatur dieser beraubt wird, so wird bei jeder folgenden Schlingbewegung der durch die sich kontrahierende Schlingmuskulatur zusammengepreßte Bissen mehr nach dieser nachgiebigen Stelle ausweichen können und die Schleimhaut schließlich nach dieser Seite hin ausbuchten. Sobald eine Grube vorhanden ist, wird sie durch die treibenden Kräfte, die den Bissen nach unten schieben, durch die dauernde Wiederholung schließlich zu einem Sack ausgedehnt werden, der infolge der Dehnung, Erschlaffung, Verdrängung und schließlich Degeneration der Muskulatur sich nicht wieder kontrahieren und in das normale Niveau der Schlundwand einziehen kann. In diesem Sack wird nun, wenn sein Eingang eine

entsprechende Weite hat, der weiche Speisebrei stets bequem hineingepreßt werden, und der Sack selbst durch die fortwährende Belastung und Zerrung in dem lockeren Bindegewebe des retrovisceralen Raums immer wachsen. Wenn er dann im Laufe der Jahre eine beträchtliche Länge und Breite erfahren hat, bewirkt er durch Kompression und Ziehen am Pharynx eine Abknickung und Verdrängung des Oesophagus derart, daß der Eingang in das Divertikel nunmehr die gradlinige Fortsetzung des Pharynxlumens darstellt und nunmehr alle Ingesta ihren Weg dahinein und nicht mehr in Oesophagus und Magen nehmen.

Einmal sah man ein Divertikel sich nach einem schweren Typhus entwickeln und dachte da an eine lokale Muskelparalyse als Ursache, jedoch ist noch kein Fall von Grenzdivertikelbildung nach Diphtherie beobachtet, obwohl die Fortsetzung dieser Krankheit auf den Schlund und die so häufige Lähmung sein Entstehen dann doch begünstigen müßte. R. Paltauf sah in einem Fall von Poliomyelitis des obersten Halsmarks ein Grenzdivertikel entstehen, zugleich bestand Zwerchfellähmung. Hier könnte also der Grund in einer Rückenmarksaffektion zu suchen sein.

Ursache der ersten auf die Pharynxmuskulatur wirkenden Schädigung sind nach der Casuistik in einer Anzahl von Fällen Traumen, äußere oder innere gewaltsame Einwirkung auf die Schleimhaut, mag sie nun eine direkte Verletzung setzen oder durch Steckenbleiben eines Fremdkörpers oder harten Bissens eine allmähliche Ausbuchtung herbeiführen. So beschuldigt Ludlow in einem Falle einen drei Tage im Schlunde verweilenden Kirschkern, Dendy ein acht Tage stecken gebliebenes Senfkorn, Kuhne ein Geflügelknöchelchen als mechanische Ursache, da nach ihrer Einwirkung die ersten Be-

schwerden einsetzten. Im Falle Friedberg-Gassner handelt es sich unzweifelhaft um eine traumatische Einwirkung. Ein Offizier fiel vom Pferde und blieb 24 Stunden bewußtlos liegen. Nach dem Unfall zeigte sich eine Geschwulst zwischen Trachea und Sternocleidomastoideus, sowie erschwertes Schlingvermögen. Die anfängliche Geschwulst verschwand bald (hämorrhagisch-entzündliches Exsudat?), während die Beschwerden bei der Deglutition zunahmen und allmählich die charakteristischen Leiden eines mächtig entwickelten Divertikels sich einstellten, die mit völliger Unmöglichkeit der Ernährung und dem Tode durch Inanition endigten. Die Sektion wurde leider verweigert. Ferner hat man betont, daß durch Struma oder verknöcherte Kehlkopfknorpel ein Hindernis für die Speisen gegeben werde, das dann zur Ausbuchtung an der entgegengesetzten Oesophaguswand führe. In zwei Fällen von Marx und Rokitansky bestand eine bis an den Pharynx und den Oesophagus heranreichende Verhärtung des r. Schilddrüsenlappens, die den Schlund komprimieren mußte; seit dieser Schilddrüsenentartung bestanden die ersten Deglutitionsbeschwerden. Bei zwei Kranken von Kuhne und Bücking wurde eine zu enge Halsbekleidung als Ursache des Uebels angegeben. Bei vielen war das Gebiß mangelhaft, die Speisen wurden nicht gehörig verkleinert, andere waren durch Beruf stets genötigt, ihre Mahlzeiten schnell und ohne gründliches Kauen einzunehmen. In einem Falle meint Starck, daß durch Verschlucken eines Stückes heißen Fleisches die Muskulatur direkt abgetötet worden sei.

Als weiteres, die Divertikelbildung am pharyngealen Teile des Oesophagus begünstigendes Moment kommt hinzu, daß sich hier normaliter die 1. physiologische Enge der Speiseröhre befindet. Hier muß also auch

im gesunden Zustand beim Schluckakt die Passage der Speisen erschwert, mithin bei der Kontraktion der Constriktoren der Druck auf die Pharynxwand in toto erhöht sein. Im Schlund kann sich wegen der Ungleichheit der Wandungen unter dem erhöhten Druck beim Schluckakt eine gleichmäßige Ektasie nicht gut entwickeln, hier wird die Ausdehnung da stattfinden, wo der Widerstand am geringsten ist, in der Gegend des Constrictor pharyngis inferior. Hier ist auch der ganz charakteristische Sitz der Zenker'schen Grenzdivertikel. Während oberhalb des Constr. pharyng. inf. ziemlich dicke, sich verflechtende Muskelbündel bestehen, weist dieser Muskel nur dünne, parallel neben einander herlaufende Fasern auf, die leicht auseinander gedrängt werden können. Laimer hat 1883 an der Hinterwand des obersten Oesophagusteils eine Stelle beschrieben, wo auf etwa 3 cm die äußere Längsmuskelschicht fehlt, wobei die Querfasern auch dünn und zart sind. Dieser kleine dreieckige Raum entspricht genau der Gegend des Einganges zu den Divertikeln. Ist diese Stelle nun besonders schwach und treten die im vorigeu Abschnitt erwähnten Divertikelbildung begünstigenden Momente hinzu, so kann es hier langsam im Verlaufe von Jahren zur Ausbuchtung der Schleimhaut kommen. Bedenkt man weiter, daß gerade dieser Partie gegenüber die vordere Speiseröhrenwand an die Ringknorpelplatte festgeheftet ist und eine Nachgiebigkeit nach vorn unmöglich wird, und daß hier die erste enge Passage für den geformten Bissen ist, so wird sich das leichtere Steckenbleiben von Fremdkörpern und Speiseteilen an dieser Stelle erklären. In der Rolle, die der Kehlkopf an dieser Stelle spielt, haben wir nach Zenker vielleicht auch einen Grund zu suchen, warum das Leiden beim weiblichen Geschlecht relativ selten vorkommt. Ver-

knöchert doch der kleinere, weibliche Kehlkopf auch im höheren Alter später als der männliche und bleibt daher länger nachgiebig. Möglicherweise kommt auch die freiere Halstracht der Frauen gegenüber der bei Männern oft engen, fest angezogenen Halsbekleidung in Betracht. —

Die Symptome der Krankheit entwickeln sich ganz allmählich und sind fast in allen beobachteten Fällen ganz charakteristisch. Starck unterschied sie in Prodromalerscheinungen und direkte Divertikelsymptome. Erstere bestehen in leichten dysphagischen Störungen und Anzeichen katarrhalischen Reizes, wie Husten, Trockenheit und Kratzen im Hals, Salivation, Absonderung eines zähen, glasigen Schleimes und Würgreiz. Die dysphagischen Erscheinungen sind häufig abhängig von Größe, Lage und Füllung des Sackes und können für eine gewisse Zeit schwinden. Haben sie erst einen schwereren Grad erreicht, bleiben sie jedoch meist konstant. Bei einigen besteht Druckgefühl während des Essens konsistenterer Nahrung. Bei andern Aufstoßen nach dem Essen und leicht von sich gehendes Erbrechen geringer Mengen der eben genossenen Nahrungsmittel, besonders trockener und fester. In einigen Fällen werden Flüssigkeiten am besten geschluckt, in andern breiige und feste. Wächst nun das Divertikel, so kann es eines Tages nach Jahren und Jahrzehnten — in einem Falle Rokitanskys bestanden die Symptome angeblich 49 Jahre — durch Kompression der Speiseröhre mehr oder minder starke Stenosenerscheinungen hervorrufen. Erst bleiben größere, dann immer kleinere Bissen stecken, schließlich passiert auch Flüssiges kaum mehr. Die Speisen sammeln sich fast immer zunächst im Divertikel an, ist dieses voll, so werden sie, namentlich wenn Verwachsungnn damit bestehen, durch Muskel-

bewegungen des Halses ohne eigentliche Brechbewegungen wieder hinausbefördert, oft nur bis in den Mund und dann fängt das Schlingen von neuem an. Viele Patienten sind so richtige Wiederkäuer geworden. Nach der Entleerung gelingt es den Kranken manchmal, eine kleine Menge Nahrung in den Oesophagus und Magen zu bringen. Viele müssen, um das zu erreichen, Kunstgriffe anwenden, sie nehmen eine bestimmte Kopfhaltung ein, üben einen bestimmten Druck auf die Halsmuskulatur aus, der eine beugt sich nach hinten, der andere nach der Seite, dem einen gelingt es besser im Stehen, dem andern im Liegen, ein Bissen gleitet glatt herunter, ein anderer bleibt ohne bekannte Ursache plötzlich wieder stecken. Manchem glückt es nur, nach tiefster Inspiration bei angehaltenem Atem durch forcierte Schluckbewegungen die Speisen in den Magen zu pressen. Da stets etwas Luft nebst Speiseresten im Divertikel enthalten ist, hört man bei jedem auch leeren Schlucken eigenartige, glucksende Geräusche. Wie die Kranken das Schlucken nun auch fertig bringen — die Mahlzeiten sind qualvoll und dauern oft stundenlang. Starck gibt als pathognomisch für hochsitzende Divertikel das Gefühl des Wanderns des Sackes an, worunter man das Symptom versteht, daß die Patienten angeben, der Sitz der Schluckbeschwerden sei im Laufe der Jahre immer tiefer getreten. Es rührt dies daher, daß mit Vergrößerung des Sackes sein unterster Punkt und damit auch der Ort der Deglutitionsbeschwerden immer tiefer rückt, und wird bei tiefsitzendem Divertikel nicht beobachtet, weil das Lokalisationsgefühl im Oesophagus von oben nach unten an Genauigkeit abnimmt. Je nach Größe und Füllungszustand des Divertikels sieht man in den späteren Stadien mitunter — nach Starck in 35 % der Fälle — eine ein- oder beiderseitige, oft

einem Kropf sehr ähnliche Anschwellung am Hals zu beiden Seiten des Kopfnickers. Komprimiert man diese Geschwulst, so entleeren sich unter Gurren vorher genossene Speisen in den Mund und der Tumor verschwindet. Untersucht man den ausgepreßten Inhalt, so findet man darin stark in Zersetzung begriffene Reste alter Mahlzeiten, die neutral reagieren und einen lästigen, oft fast unerträglichen Foetor ex ore verursachen. Viele Patienten verstehen, den Geruch zu mildern, indem sie durch abwechselndes Trinken und Regurgitieren der Flüssigkeit das Divertikel sozusagen auswaschen. In vorgeschrittenen schweren Fällen können durch Druck des großen Sackes auf den Plenus brachialis, N. laryngeus, auf die Nn. vagi, Rami recurrentes, Phrenici, Arterien, Venen und schließlich auf die Trachea indirekte Divertikelsymptome verursacht werden, bestehend in Störungen der Innervation, Cirkulation und Respiration wie Oppressionsgefühl, Heiserkeit bis Aphonie, Dyspnoe, Congestionen und Neuralgien. —

Die Diagnose Grenzdivertikel läßt sich oft schon nach Anamnese und einigen der erwähnten Symptome stellen. Langsames Zunehmen der Beschwerden innerhalb einer Zeit, die Carcinom ausschließen läßt, Regurgitieren der unverdauten Speisen ist schon auf Divertikel sehr verdächtig. Ein Tumor am Hals, der beim Essen entsteht und auf Druck sich wieder entleert, schließt jeden Zweifel aus. Doch kann der Tumor fehlen oder durch einen Kropf verdeckt sein. Objektiv ist das Cooper'sche Symptom oft wertvoll, das entsteht, wenn man den Patienten in nüchternem Zustand Wasser trinken läßt. Umfaßt man dann den Kehlkopf mit der Hand und schüttelt die Weichteile des Halses kräftig, so läßt sich ein deutliches Plätschern bemerken, das besagt, daß sich oberhalb des Oesophagus-Einganges

ein Hohlraum mit Flüssigkeit befindet. Das Symptom findet sich jedoch auch bei diffuser Dilatation über hochsitzender Stenose. Dasselbe gilt für die v. Eicken'sche Beobachtung, daß sich bei Divertikelbildung häufig im Pharynx mit Luft gemischter Schleim befindet. Kocher und Neukirch fanden bei tief in den Brustraum hineinreichenden Divertikeln perkussorisch eine abnorme Dämpfung über dem Thorax, die nach Entleerung des Divertikels schwand. Nach Pfister kann sich von Clavicula aufwärts im Bereich der Kopfnicker eine tympanitische Zone finden. —

In den Frühstadien ist das Krankheitsbild weniger charakteristisch und täuscht oft eine Erkrankung der Lungen vor, demgemäß die Kranken dann auch meist behandelt werden. Wir sehen das auch in dem nachher zu beschreibenden Fall. Die richtige, möglichst frühzeitige Diagnosenstellung ist jedoch zwecks Einleitung der richtigen Therapie sehr wichtig.

Das erste diagnostische Hilfsmittel, was versucht wurde, war die gewöhnliche Schlundsonde. Im Sondierungsbefund fand man nun eine auffallende Inkonstanz, die darauf beruht, daß entsprechend dem jeweiligen Füllungszustand des Divertikels ein wechselnder Grad von Stenose des Oesophagus bedingt wird. Meist findet die Sonde 20—23 cm hinter der Zahnreihe auf dem Boden des Divertikels einen unüberwindlichen elastischen Widerstand und konnte u. U. außen vom Hals getastet, die Sondenspitze hin und her bewegt werden. Diese freie Beweglichkeit des Sondenendes im Sack, besonders seitlich, ist differentialdiagnostisch wichtig, da es auf Erweiterung hindeutet. Bei leerem Divertikel aber konnte es passieren, daß die Sonde ohne Schwierigkeit in den Magen gelangte. v. Bergmann bezeichnet dieses Symptom des Steckenbleibens einmal und des anstands-

losen Hinabgleitens das andere Mal für die Diagnose des Oesophagusdivertikels entscheidend. Wenn neben der Sonde im Divertikel noch die Einführung einer zweiten Sonde in den Magen gelingt — was bei Divertikeln bisweilen möglich ist —, so kann man dadurch eine organische Stenose ausschließen. Gegen Carcinom spricht beim Grenzdivertikel der hohe, für Krebs ungewöhnliche Sitz, auch die fehlenden Drüsenanschwellungen. Bei ganz kleinen oder mit schlitzförmigem Eingang versehenen Divertikeln finden die gewöhnlichen Sonden kein Hindernis. Um auch in solchen Fällen die Diagnose durch Sondierung stützen oder sichern zu können, konstruierten verschiedene Autoren wie Schede, Leube, Starck sog. Divertikelsonden mit etwas abgebogenem unteren Ende. Je nach der Richtung, die man bei der Einführung der Sondenspitze gibt, findet sie an der Vorderwand des Oesophagus ihren Weg in den Magen oder sie fängt sich an der Hinterwand in der Schwelle, der Schleimhautfalte, die den Divertikelhals von der hinteren Oesophaguswand scheidet, und gerät ins Divertikel. Aus der Strecke, die die Sonde vom Divertikelfundus zurückgezogen werden muß um evt. in den Oesophagus eindringen zu können, läßt sich der Sitz der Schwelle und des Fundus, also die Länge des Divertikels, feststellen. —

So wertvoll die Sondierung an und für sich ist, ist doch bei ihrer Ausführung größte Vorsicht geboten. Zu leicht kann es passieren, daß die Sondenspitze die mitunter dünne überdehnte Divertikelwand durchbohrt und eine Phlegmone des Mediastinums verschuldet, die schon den Tod zur Folge hatte. Die Sondenuntersuchung ist daher, zumal seitdem man in der Röntgenographie eine viel bessere Untersuchungsmethode besitzt, von vielen Autoren bei Divertikelverdacht fast ganz auf-

gegeben. Dasselbe gilt von der Oesophagoskopie, die wohl die Diagnose sichern kann, aber doch ihre Bedeutung zum großen Teil verloren hat, seitdem man immer mehr die Leiden radikal operiert und nicht mehr nötig hat, die Schwelle des Divertikels genau festzustellen, um eine regelmäßige Sondenkur einzuleiten. Die Oesophagoskopie erfordert vom Arzt viel Uebung, vom Patienten viel Geduld und gefährdet wie die Sondierung sein Leben in nicht unerheblichem Maße.

Die einfachste und anschaulichste Methode, ohne jede Belästigung und Gefährdung des Patienten die Diagnose festzustellen, ist die Röntgendurchleuchtung bezw. die Röntgenographie. Während die bisher erwähnten Untersuchungsmethoden dann und wann mal im Stiche lassen, weil sie nicht eindeutig sind oder nicht gelingen, ermöglicht uns das Röntgenverfahren schon in den Frühstadien das Divertikel mit fast aller Sicherheit festzustellen und gibt gleichzeitig Aufschluß über seine Größe, Lage und Form. Im Jahre 1900 bedienten Blum und Starck sich als erste des Röntgen-Verfahrens bei den Grenzdivertikeln. Im selben Jahre machte Holzknecht auf die Vorteile der Untersuchung des Oesophagus in der sog. „Fechterstellung" aufmerksam. In dieser Position, bei der die Strahlen von l. h. nach r. v., im 1. schrägen Durchmesser Holzknechts den Körper passieren, werden die bei sagittaler Strahlenrichtung zusammenfallenden Wirbelsäule-, Herzgefäß- und Sternumschatten in zwei Teile zerlegt, und zwischen ihnen erscheint das dem hinteren Mediastinum entsprechende bandförmige helle Mittelfeld, in dem die Speiseröhre verläuft. Zur Sichtbarmachung des Halsteils des Oesophagus, der der Wirbelsäule dicht anliegt und daher bei Untersuchung im schrägen Durchmesser von dem Schatten der Seitenteile der Wirbelsäule ver-

deckt wird, ist es empfehlenswert, bei beibehaltener Fechterstellung den Kopf stark nach links zu drehen. Dadurch wird der oberste Oesophagusabschnitt aus dem Wirbelsäuleschatten gezogen, sodaß nunmehr der Schluckakt und eventuelle Störungen an diesem Teile genau beobachtet werden können. Viele Autoren begnügen sich nun nicht mit dem Wismutbrei, sondern verwenden während der Durchleuchtung und bei der Röntgenphotographie noch schattengebende Bougies, aufblähbare Ballonsonden oder ähnliche Hilfsmittel, die sie in den Oesophagus resp. ins Divertikel einführen, um ein noch klareres Bild von den Verhältnissen zu gewinnen. Da die Diagnose sich aber auch ohne diese Prozeduren gut stellen läßt und sie häufig ihren Zweck doch nicht erfüllen, dabei die Kranken wieder den Gefahren der Sondierung und Oesophagoskopie aussetzen, halten andere Autoren sie nur in ganz vereinzelten Fällen für angezeigt. Die Raumbeengung durch das mit Wismutbrei gefüllte Divertikel ist schon so groß, daß bei weiterer Einführung einer Sonde meist Husten und Erstickungsanfälle ausgelöst werden, durch die Sackinhalt sowohl wie Sonde oft mit Heftigkeit herausgebrochen werden. Auch das meist höhere Alter der Kranken, die in vielen Fällen bereits an Emphysem, Herzfehler u. ä. leiden, macht das kombinierte Verfahren gefährlich. — Die röntgenologische Untersuchung eines Divertikelverdächtigen gestaltet sich darnach etwa folgendermaßen: Um den Patienten zunächt zu durchleuchten, bringt man ihn zwischen Röntgenröhre und Durchleuchtungsschirm in Holzknechts 1. Schrägrichtung mit nach links gedrehtem Kopf in Stellung. Läßt man ihn jetzt den Brei schlucken, so sieht man den Bissen nach abwärts gleiten und achte nun dabei auf Richtung und Schnelligkeit, Formveränderungen, Bewegungser-

scheinungen, Regurgitieren und Sistieren des Bissens. Nachdem man sich dieses eingeprägt hat, läßt man zur Kontrolle je eine Aufnahme im schrägen und geraden Durchmesser machen und kann nun aus dem kombinierten Befund ein klares Bild von Lage, Größe und Form eines evt. vorhandenen Divertikels gewinnen.

Charakteristisch für Grenzdivertikel ist im schrägen Durchmesser die Feststellung eines mit Wismut gefüllten Raumes zwischen Oesophagus und Wirbelsäule im Halsabschnitt. Dieses Wismutdepot hat nach unten ungefähr die Gestalt eines Segments einer Kreisscheibe, ist unten und seitlich scharf, oben gerad- oder konkavlinig verschwommen begrenzt und entleert seinen Inhalt nicht direkt nach abwärts. Vielmehr sieht man bei jeder Schluckbewegung den Schatten sich ruckweise heben und senken und dabei seinen Inhalt teilweise nach oben ergießen. Läßt man den Kranken weiter Wismut schlucken, so kann man unter günstigen Verhältnissen oberhalb des Wismutdepots ein zweites Hindernis sehen, wo der Brei stecken bleibt und erst durch eine weitere Schluckbewegung bis in den Magen durchgepreßt wird. Das Nebeneinander von Oesophagus und Sack pflegt man jedoch nicht zu sehen, meistens fallen die Schatten des Depots im Sack und des hinabgleitenden Bissens zusammen, und man bekommt den Eindruck, daß der Brei oben in das Divertikel einströmt und es am unteren Pol wieder verläßt. Daß es das nicht tut und also nicht etwa in eine Dilatation oberhalb einer echten Stenose gelangt, wie sie bis Spasmen, Narbenstrikturen und Carcinom vorkommen, ist daraus zu erkennen, daß die Breimenge als rundlicher oder länglicher, verschwommener breiter Schatten dicht an der unteren Grenze des Depots sichtbar wird. Die Breite des Schattens hat ihren Grund darin, daß man

bei Fechterstellung meist die Breitseite des durch den Druck des Divertikels abgeflachten Oesophagusrohres zu Gesicht bekommt. Der Brei kann auch eine Luftblase mitgenommen haben, die als ovaler, heller, von dünnen schwarzen Breitstreifen eingesäumter Herd unmittelbar unter dem Sack erscheint. Diese Bilder sind bei echten Stenosen der Speiseröhre und den darüber befindlichen Dilatationen nicht zu sehen. Meist ist da der untere Pol des Depotschattens zugespitzt und zuweilen unregelmäßig begrenzt, die Stenose sitzt tiefer, die Dilatation darüber verjüngt sich allmählich nach oben und ihr unterer Pol hebt sich nicht nennenswert beim Schluckakt. —

Zuweilen beobachtet man bei ruhiger Atmung des Patienten ein kleines, oberes pharyngeales Depot und eine untere, größere Divertikelfüllung. Bei weiterer Breientnahme tritt eine Wegteilung ein derart, daß vom oberen Depot zwei verschwommene Schattenstreifen abwärts ziehen, einer zum unteren Depot, ein anderer am Divertikeleingang vorbei in die Tiefe. Im Teilungswinkel liegt der zwischen Divertikelhals und Speiseröhre befindliche Sporn resp. die Schwelle.

Dreht man den Patienten in Frontalstellung, so sieht man je nach Größe des Divertikels in Höhe des Jugulum etwas darüber oder darunter, meist in der Mittellinie oder wenig nach rechts oder links davon ebenfalls das nach unten ovale Wismutdepot. Im geraden Durchmesser ist das Gebilde wegen des Wirbelsäule- und Brustbeinschattens leichter und deutlicher auf der photographischen Platte als auf dem Durchleuchtungsschirm zu erkennen. Zuweilen ist die untere Grenzlinie zweilappig, dann ist es wahrscheinlich, daß das Divertikel auf dem Oesophagus oder der Trachea reitet. Eine seitliche Vorwölbung des Schattens am

Uebergang des supra — zum infraclavicularen Abschnitt ist nach Rösler die Vorstufe der später palpablen Halsgeschwulst und kann schon frühzeitig die Diagnose „Divertikel“ ermöglichen. —

Aus der Länge des Krümmungsradius, des horizontalen und des Höhendurchmessers des Depotschattens lassen sich Schlüsse auf die Größe des Divertikels machen. Je größer ersterer sowie der horizontale, je kleiner der Höhendurchmesser ist, umso umfangreicher wird das Divertikel sein. In keinem Fall ist es gelungen, den Sack in toto mit Wismutbrei zu füllen. Stets setzten vorher reflektorische Schluckbewegungen mit Verkürzung und Contraktion des Sackes ein, was zur teilweisen Entleerung desselben führte. —

Wenn auch das Leiden Jahrzehnte dauern konnte, so war die Prognose bei den Zenker'schen Grenzdivertikeln am Ende des verflossenen Jahrhunderts doch eine durchaus infauste wegen der drohenden Unmöglichkeit der Ernährung und der Gefahr des Hungertodes. Nach Zenker starben von 27 Divertikelkranken 16 an Inanition, nach Starck von 66 Patienten 36 an den Folgen ihres Divertikels. Die palliativen Maßnahmen, auf die man sich damals beschränkte, konnten wohl die Beschwerden der Kranken etwas lindern, in einigen Fällen auch die Entwicklung des Sackes etwas hemmen, aber früher oder später verfielen die Patienten doch ihrem traurigen Schicksal. Die Sache änderte sich, als man durch die frühzeitige Diagnosenstellung namentlich mittels der Röntgenologie immer mehr Divertikelkranke rechtzeitig der chirurgischen Behandlung zuführen konnte, sodaß man jetzt die Aussicht auf Heilung als günstig bezeichnen kann. Nach Lotheisens Bericht im Jahre 1906 wurde die Operation damals in 39 Fällen ausgeführt, wobei die Mortalität 18% betrug, doch

stammen die meisten der 7 Todesfälle aus der Anfangszeit der chirurgischen Behandlung des Divertikels. 1911 konnte Gottstein mitteilen, daß bis dahin in 22 Jahren etwa 70 Fälle mit 12% Gesamtmortalität operiert wurden. Zu derselben Mortalitätsziffer kam 1912 Jakobs, der unter 150 Pulsionsdivertikeln der Literatur 65 operativ behandelt fand. Von diesen starben 8=12% und zwar einer an einer septischen Halsphlegmone durch Infektion der Operationswunde, die anderen durch Komplikationen wie Sublimatintoxikation, Herzschwäche, Pneumonie und Blutung aus Art. thyroid. Maruyama hat aus der Literatur von 1900—1911 27 operierte Fälle gesammelt, von denen nur einer (= 3,8%) durch Aspirationspneumonie starb. Ein anderer Autor berichtet 1913 von 38 operierten Fällen der letzten 6 Jahre mit nur 3 Todesfällen = 7,8%, ein deutlicher Beweis, daß mit der technischen Vervollkommnung die Gefahr der Operation verringert worden ist. —

Die Behandlung der Grenzdivertikel kann eine interne, bestehend hauptsächlich in palliativen Maßnahmen, Schlundsondenfütterung und regelmäßiger Sondierung, und eine radikale chirurgische sein. Durch erstere kann man wohl bei den Kranken vorübergehend die Ernährung erleichtern, ihren Kräftezustand heben, aber das Divertikel verschwindet nicht, und schließlich geht der Patient doch daran zu Grunde. Eine dauernde Heilung kann nur die operative Entfernung des Sackes bringen. Operationsvorschläge wurden schon seit dem Jahre 1830 gemacht. Bell, Friedberg und Weinlechner rieten, um Infektion des lockeren Zellgewebes und Phlegmone am Hals und im Mediastinum vorzubeugen, den Divertikelsack nicht abzutragen, sondern nur mit der Hauptwunde zu vernähen und dann zu

eröffnen, um so die Ernährung und evtl. Sondierung durch die entstandene Divertikelfistel vornehmen zu können. Den Sack hofften sie, wenn keine Stagnation darin stattfinden konnte, der Schrumpfung anheimfallen zu sehen. Dasselbe empfahl Nikoladoni; unter Umständen, meinte er, ließe sich ein längerer Divertikelhals wie ein umgestülpter Handschuhfinger nach innen hineinstülpen, sodaß er, zu einer polypenartigen Falte zusammenschrumpfend, den Durchtritt der Speisen nach der Halswunde zu wie ein Röhrenventil verschlösse. Die Exstirpation des Sackes wurde zuerst von Kluge vorgeschlagen, von v. Bergmann und Kocher 1892 in je einem Fall mit Erfolg durchgeführt. Um Entzündungsgefahr des Halszellgewebes zu verringern, stülpte Girard 1896 kleine gestielte Divertikel ganz ins Oesophaguslumen ein und legte successive während des Invaginierens 2—3 Tabaksbeutelnähte. Nach kurzer Zeit schrumpfte das Divertikel und die Deglutition wurde normal. Die Methode wurde einige Mal mit gutem Erfolg ausgeführt, ist aber nur für ganz kleine Divertikel geeignet. Auch bei diesem etwas modificierten Nikoladoni'schen Verfahren kam es zur Fistelbildung. Gehle exkochleierte 1905 die Schleimhaut, drehte den Sack über einer in den Magen geführten Schlundsonde um 180°, band ihn so fest und nähte ihn in die Haut ein. Goldmann hat 1907 den Divertikelsack an der Basis abgebunden und ihn dann in die Hautwunde vorgelagert. Der Sack wurde nach 8 Tagen in einer zweiten Operation mit Thermokauter abgetragen. Meist entstand darnach eine Halsfistel, doch hat sich das Verfahren in mehreren Fällen bewährt. Liebl nähte 1910 ohne am Stiel abzubinden den Sack in die Hautwunde ein derart, daß er schräg nach oben gerichtet und seine Eingangsmündung der tiefste Punkt war.

Das Divertikel konnte sich dann nicht mehr füllen und schrumpfte.

Von all diesen Operationsmethoden hat die der Exstirpation die meisten Anhänger gewonnen. Daß nicht alle Chirurgen sich dazu bekennen, hat seinen Grund darin, daß über die Art und Weise der Versorgung des Oesophagusloches, das nach der Operation zurückbleibt, noch keine Einigung erzielt ist. Erfahrungsgemäß halten die Nähte der mit Schleimhaut ausgekleideten Körperkanäle und -höhlen nur die ersten Tage, um sich dann zu lockern und Anlaß zur Entstehung einer Fistel zu geben. Dies gilt ganz besonders für den Oesophagus, dem das beste Klebemittel für das Halten der Naht, das Peritoneum, fehlt. Völlige prima intentio wurde 1913 in weniger als der Hälfte der Fälle erzielt, in der Regel bildete sich am 6.—7. Tag nach der Operation eine kleine Fistel. Viele Chirurgen verzichteten darum von vornherein auf primäre Vereinigung und ließen die Wunde nach breiter Tamponade sekundär heilen. Auch eine mehrfache Schichtennacht bot keine Sicherheit für glatte Heilung und konnte leicht zu einer Verengerung des Oesophagus führen, wodurch wieder im Falle der Einlegung einer Dauersonde erhöhte Ansprüche an die Naht gestellt wurden. Auch durch Gastrostomie war eine völlige Schonung des Oesophagus nicht möglich, weil sich das Schlucken von Speichel auf keine Weise vermeiden ließ. Jakobs prüfte an Hand der Literatur die Zweckmäßigkeit der Gastrostomie und kam zu dem Schluß, daß durch sie durchaus nicht günstigere Bedingungen für die Primärheilung geschaffen würden, auch nach Gastrostomie kam es häufig zur Fistelbildung. Die Gefahr einer Allgemeininfektion nach dieser sei jedoch offenbar überschätzt worden, den 20 sekundär geheilte

Fälle seien trotz Fistelbildung alle nach längerer oder kürzerer Zeit zur Heilung gekommen.

Um nun jedoch nicht auf das ideale Verfahren, die exakte Naht beim Verschluß von Schleimhautwunden überhaupt und Oesophaguswunden im speziellen verzichten zu müssen, kam Fritz König auf den Gedanken, derartige Nähte auf plastischem Wege zu sichern. Hohmeier beschäftigte sich experimentell mit der Lösung dieser Frage, und konnte 1911 auf dem Kongreß der deutschen Gesellschaft für Chirurgie mitteilen, daß ihm der Verschluß solcher Wunden durch Transplantation freier Faszienlappen gelungen sei. Sein Vorgehen dabei war folgendes: Die Faszienlappen wurden den vom Operationsgebiet leicht erreichbaren Muskeln entnommen, die Organe durch Längs- resp. Querschnitt eröffnet und durch eine fortlaufende, durchgreifende Naht wieder geschlossen. Auf die Naht wurden nun die Faszienlappen mit der Muskelfläche nach unten gelegt, die so groß sein mußten, daß sie die Nahtstelle gut und ausreichend überdeckten. Vier Fixationsnähte hielten den Lappen in seiner Lage fest und es folgte nun eine fortlaufende Naht, die ihn dicht an die ohne Anfrischung gehaltene Wunde des betreffenden Organes fixierte. Auf sorgfältige Ausführung dieser fortlaufenden Naht wurde großes Gewicht gelegt. Alsdann Versenkung des Organes und völliger Schluß der Wunde. Trotzdem die Versuchstiere gleich nach der Operation zu fressen bekamen, ist in allen drei Fällen glatte Heilung erfolgt. Im 3. Falle, wo die Wunde nur wenig sorgfältig genäht war, zeigte sich nach dem Tode des Tieres, daß die Faszie die Perforation verhütet und an der Wundstelle die Oesophaguswand ersetzt hatte. Eine Nekrose der Faszie trat nicht ein, sie blieb stets ganz oder teilweise lebensfähig.

Dieses Verfahren ist beim Menschen namentlich

in den Fällen zu empfehlen, wo eine sorgfältige Schichtennaht wegen der Kürze und Breite des Divertikelhalses und der Dünne seiner Wandung schlecht ausführbar ist. Bei umgekehrtem anatomischen Bau des Halses, ist er also lang, schmal und kräftig, kann man auch ohne Plastik eine tadellose primäre Heilung erzielen, wie folgender, von Herrn Professor Hohmeier im städt. Hospital zu Coblenz operierter Fall zeigen soll.

Der Oberlehrer Prof Dr. L. aus C. litt in seiner Jugendzeit viel an Luftröhrenkatarrh. Blieb sonst gesund, bis er sich in den Jahren 1908—09. ein Magen- und Leberleiden zuzog. Zu gleicher Zeit fiel ihm auf, daß das Schlucken nicht so leicht ging wie früher, ab und zu hatte er das Gefühl, als ob der Bissen nicht richtig durch den Hals gleiten wollte. Eine etwaige Ursache konnte er sich nicht denken. Dazu litt er an Trockenheit im Hals, Räuspern und Hustenreiz. Der behandelnde Arzt diagnostizierte eine katarrhalische Erkrankung des Rachens und der Luftwege und empfahl Kuren in Ems, die der Kranke die folgenden Jahre wiederholt gebrauchte, ohne jedoch von seinen Beschwerden befreit zu werden. Der Erfolg bestand nur in vorübergehender Besserung. 1915 verschlimmerten sich die Schluckbeschwerden. Wenn er nicht sorgfältig den Bissen zerkleinerte und einspeichelte, blieb er jetzt häufiger im Halse stecken. Aerztlicherseits wurde nun Verdacht auf Divertikelbildung ausgesprochen. Seitdem machte die Krankheit weitere Fortschritte; zu dem erschwerten Schlucken fester Speisen trat Erbrechen nach dem Essen ein, nur flüssige Nahrung konnte geschluckt werden. Der Patient magerte ab unn setzte an Körperkräften zu. Die Sprache änderte sich und wurde undeutlich; an der rechten Halsseite entstand langsam während des Essens eine gering Schwellung,

die aber doch dem Kranken selber auffiel. Der Arzt zweifelte nun nicht mehr an der Art des Leidens und überwies den Patienten am 20. 9. 1918 Herrn Professor Hohmeier zur Operation.

Der Patient war ein bereits ziemlich stark abgemagerter Mann von mittelkräftiger Statur. Die lebenswichtigen inneren Organe waren gesund. In der Unterhaltung mit ihm fiel eine eigentümliche gurrende Sprache auf, die ihm seinen Beruf als Lehrer in den letzten Monaten sehr erschwert hatte. Flüssigkeiten konnte er ohne große Schwierigkeit zu sich nehmen. Der Versuch, feste Speisen zu schlucken, gelang jedoch nur anfangs. Hatte der Kranke erst ein gewisses Quantum gegessen, dann fing er zu würgen an und suchte mit Gewalt durch Bewegungen des Kopfes und Halses den Bissen hinunterzupressen, wobei man ein eigenartiges Gurren im Halse hörte. Das Essen erschien dann zum Teil wieder mit Schaum vermischt in Rachen und Mund. Während der Mahlzeit entstand auf der rechten Halsseite eine geringe Anschwellung derart, daß die rechte Halsseite in der Gegend des M. sternocleidomastoidens etwas voller aussah als die linke. Diese Anschwellung hob und senkte sich jedesmal beim Schlucken, fühlte sich weich an und entleerte auf Druck ihren etwas übelriechenden Inhalt, worin sich Schleim und Reste früher genossener Speisen befanden, unter Gurren und Glucksen in den Mund.

Unter Verzicht auf Sondenuntersuchung und Oesophagoskopie wurde dem Kranken nun eine Wismutaufschwemmung gegeben und der Verlauf des Schluckaktes vor dem Durchleuchtungsschirm beobachtet. Dabei zeigte sich, daß in Fechterstellung der Bissen in der cervico-thorakalen Uebergangsregion stecken blieb. Bei weiterem Essen fing wieder das Würgen an, dabei

stieg die Wismutansammlung in die Höhe und sank wieder in den Sack zurück. Eine Wegteilung in der Art, daß ein Teil sich bandförmig nach abwärts dem Magen zu bewegte, war nicht zu beobachten. Als man den Patienten in Frontalstellung drehte, sah man das Wismutdepot vor der Wirbelsäule gerade oberhalb des Jugulum liegen.

Die Röntgenaufnahmen bestätigten den Durchleuchtungsbefund. Gerade oberhalb der Claviculae sah man in 1. Schrägrichtung einen Wismutschatten, der, nach vorne und unten elliptisch gekrümmt und scharf begrenzt, sich nach hinten ohne deutliche Grenze in den Wirbelsäulenschatten verlor. Der Querdurchmesser dieses Schattens betrug 6 cm. Seine Lage zum Oesophagus war nicht zu erkennen. Im geraden Durchmesser lag der 7 cm breite und 4 cm hohe Schatten mit seiner tiefsten Stelle zwischen den beiden Sternoclaviculargelenken. Die untere und seitliche Begrenzung war annähernd halbkreisförmig und scharf, die obere geradlinig und etwas verschwommen. Auffallend war, daß, während die Halsgeschwulst sich auf der r. Halsseite bildete und die Annahme eines rechtsseitigen Divertikels verursachte, das Diverlikel auf der Röntgenplatte im geraden Durchmesser mit der rechtsseitigen Wirbelsäulegrenze abschnitt, während der Schatten links etwas über die seitliche Grenze der Wirbelsäule hinausreichte.

Diese sich doch eigentlich widersprechenden Befunde veranlaßten Herrn Professor Hohmeier, die Operation am 24. IX. 1918 nicht mit dem üblichen rechts- oder linksseitigen Längsschnitt am Innenrande des M. sternocleidomastoideus anzufangen. Um dem Patienten einen doppelseitigen Längsschnitt zu ersparen und doch von beiden Seiten gleich gut an das Divertikel

herankommen zu können, entschloß er sich zu einem Bogenschnitt im unteren Halsteil (Kocher'schen Kragenschnitt). In Lokalanästhesie wurde zunächst, weil man wegen der rechtsseitigen Halsanschwellung das Divertikel doch am meisten dort vermutet hatte, der rechte Oesophagos - Trachealraum freigelegt, jedoch fand sich da nichts abnormes. Als man in derselben Weise von links vorging, stieß man zunächst auf eine etwas vergrößerte Thyreoidea. Nachdem diese nach vorne gewälzt war, fand sich dahinter bald ein kleinhühnereigroßer, weicher Sack, der bis auf seine Abgangsstelle vom Oesophagus freipräpariert wurde. Die Abgangsstelle saß an der hinteren Oesophaguswand etwas links von der Medianlinie, der Sack hatte sich aber nach rechts herumgeschlagen, sodaß das Divertikel direkt hinter dem Oesophagus saß. Der Sack wurde bis auf einen kleinen Stielrest des schmalen, länglichen, ziemlich dickwandigen Halsteils des Divertikels abgetragen. Am Stiel wurde zunächt die Schleimhaut, dann die Muskulatur jedes für sich exakt vernäht, über beide Nähte noch, da die Länge des Stiels es ermöglichte, eine Einstülpungsnaht gelegt. Von Faszienplastik wurde angesichts dieser dreifachen Naht abgesehen. Auf die so geschlossene Wunde kam ein dünnes Drainrohr und ein kleiner Tampon. Die Weichteile des Halses wurden dann schichtweise vernäht, die Hautwunde bis auf eine schmale Austrittsstelle für Drain und Tampon mit Klammern geschlossen.

Nach der Operation wurde besonders Gewicht auf die Schonung und Ruhigstellung der Oesophaguswunde gelegt. Außer Nährklysmen bekam der Kranke die ersten acht Tage nichts zu sich, weder Speisen noch Getränke, wurde aber zu fleißiger Mundspülung angehalten. Bei der Rektalernährung hielt er sich sehr

gut, und das Allgemeinbefinden ließ nichts zu wünschen übrig. Am 28. IX. war die Sekretion so gering, daß die Drainage entfernt werden konnte. Die übrige Wunde war glatt geheilt. Nach Ablauf einer Woche wurde dem Kranken zum ersten Mal gestattet, Flüssigkeit peros zu sich zu nehmen. Als das gut vertragen wurde, ging man im Laufe der nächsten 8—14 Tage allmählich zu breiiger und darnach zu fester Nahrung über. Die Schluckbeschwerden waren verschwunden, die Stimme rein und klar. Am 7. X. wurde noch eine Kontrollaufnahme in Fechterstellung gemacht; der geschluckte Wismutbissen fand sich nicht mehr im Halsteil, sondern tief im Oesophagus, nahe der Cardia. Am 18. X. wurde der Patient als beschwerdefrei und geheilt entlassen.

Der oben geschilderte Fall verdient aus zwei Gründen veröffentlicht zu werden. In keinem der bisher beschriebenen Fälle ist das hier beobachtete Spiel zwischen objektivem Befund, Röntgenbild und Befund bei der Operation hinsichtlich des Sitzes und der Lage des Divertikels gesehen worden. Nach dem Röntgenbild mußte man den Divertikelsack auf der linken Halsseite vermuten, die Halsschwellung bestand aber rechts, und den Sack fand man bei der Operation direkt in der Mitte hinter dem Oesophagus sitzend. Diese Erscheinungen haben in unserem Falle wohl ihren Grund in der linksseitig etwas vergrößerten Thyreoidea. Wahrscheinlich hat sie durch Druck auf die linke Oesophagusseite die Abknickung des Divertikelhalses und des Sackes nach der Mitte resp. nach rechts zu bewirkt. Rechts, wo die Thyreoidea ihre normale Größe besagt, konnte der gefüllte Sack die Weichteile des Halses etwas nach vorn drängen, sodaß hier die Conturen verschwanden und der Hals etwas voller aussah, links war das nicht möglich, weil der volle Sack den Gegen-

druck der vergrößerten Thyrevidea nicht zu überwinden vermochte. Auch die Operationsmethode und die Nachbehandlung verdienen bemerkt zu werden. Sie zeigen wieder, daß bei sorgfältigem Verschluß und möglichster Schonung der Oesophaguswunde eine Primärheilung wohl erzielt werden kann. Vielleicht hat die achttägige vollständige Carenz der Ernährung per os nicht unwesentlich zu dem guten Resultat beigetragen und dürfte darum bei nicht zu geschwächten Patienten, die eine Ernährung ausschließlich durch Klysmen so lange auch gut aushalten, sehr zu empfehlen sein. —

Zum Schlusse sei es mir noch gestattet, Herrn Prof. Dr. Hohmeier, Chefarzt des Städt. Hospitals zu Coblenz, für die Anregung zu dieser Arbeit meinen ergebensten Dank auszusprechen.

Literatur.

1. Deutsche Chirurgie von *Billroth* und *Luecke:* „Die Krankheiten des unteren Teiles des Pharynx und Oesophagus" von Koenig.
2. Handbuch der praktischen Chirurgie von *Bergmann, Bruns* und *Mikulicz:* „Erweiterungen und Divertikel der Speiseröhre" von Lotheisen.
3. *Brun:* „Ein Grenzdivertikel des Oesophagus" aus „Beiträge zur klin. Chirurgie", Band 41, Heft 1.
4. *Maruyama:* „Beitrag zur Kenntnis des Pulsionsdivertikels der Speiseröhre" aus „Mitteilungen aus den Grenzgeb. der Med. und Chir." Bd. 28.
5. *Hohmeier:* „Experimente über Verschluß von Wunden und Ueberbrückung von Defekten schleimhauttragender Körperkanäle und -höhlen durch freie Autoplastik" aus „Arch. f. klin. Chir.", Band 95, Heft 2.
6. *Weiss:* „Sechs Fälle von Oesophaguserweiterungen" aus „Fortschritte a. d. Geb. der Röntgenstrahlen", Bd. 23.
7. *Holzknecht:* „Die röntgenologische Diagnostik der Erkrankungen der Brusteingeweide" aus Ergänzungsheft 6 zu „Fortschr. a. d. Geb. d. Röntgenstrahlen".
8. *Eisenstein:* „Beiträge zur Radiologie der Speiseröhre" aus „Fortschr. a. d. Geb. d. Röntgenstrahlen", Bd. 21.
9. *Rösler:* „Zur Diagnostik der hochsitzenden Pulsionsdivertikel mittels des Röntgenverfahrens" aus „Fortschr. a. d. Geb. d. Röntgenstrahlen", Bd. 16.
10. *Kaufmann* und *Kienböck:* „Ueber Erkrankungen der Speiseröhre" aus „Wiener klin. Wochenschrift" 1909, Nr. 35—48.
11. *v. Eiselsberg:* „Vorstellung eines Falles von operierten Oesoph.-Divertikel." Ebenda 1907, Nr. 11.
12. *Hajek, Schnitzler:* „Demonstrat. eines Falles von operiert. Oesoph.-Div." Ebenda 1908, Nr. 3.

13. *Laub* und *Zweig:* „Demonstrat. eines Patienten mit Oesoph.-Div." Ebenda 1901, Nr. 11.
14. *Enderlen:* „Demonstrat. eines hühnereigroßen Divert. aus thorakalem Oesophagusteil" aus „Münch. med. Wochenschr." 1910, Nr. 35.
15. *Jakobs:* „Fall von geheiltem Oesophagusdivertikel" aus „Zentralblatt f. Chir." 1912, Nr. 6.
16. *Hofer* und *Kofler:* „Studien über Resektion des thorakal. Oesoph." aus „Münch. med. Wochenschr." 1917, Nr. 34.
17. *Liebl:* „Ein Fall von Oesoph.-Divert." aus „Zentralblatt f. Chir." 1910, Nr. 37.
18. *Starck:* „Die Divertikel der Speiseröhre" aus „Deutsch. med. Wochenschr." 1913, Nr. 51—52.
19. *Kienböck:* „Ueber das Zenker'sche Divertikel der Speiseröhre" aus „Archiv für physikal. Med. und medizin. Technik", Bd. 6, Heft 1.
20. *Wendel:* „Ein Beitrag zur Casuistik des Oesoph.-Divert." In.-Diss. Bonn 1896.
21. Neue deutsche Chirurgie: „Chirurgie der Speiseröhre" von v. Hacker und Lotheisen.
22. *Lotheisen:* „Zur Behandlung des Speiseröhrendivertikels" aus „Münch. med. Wochenschr." 1906, Nr. 2.
23. *Goldmann:* „Die zweizeitige Operation von Pulsionsdivertikeln der Speiseröhre" aus „Beitr. z. klin. Chir.", Bd. 61, Heft 3.
24. *Gehle:* „Zur Radikaloperation des Oesophagosdivertikels" aus „Münch. med. Wochenschr." 1907, Nr. 51.
25. *Zesas:* „Beitrag zur chirurg. Behandlung des Speiseröhrendivertikels" aus „Deutsche Zeitschr. f. Chir.", Bd. 82.
26. *Meyer* und *Dehler:* „Beitrag zur Diagnose und Therapie des Speiseröhrendiv." aus „Münch. med. Wochenschr." 1901, Nr. 37.
27. *Veil:* „Ueber Radikaloperat. des Oesoph.-Div." aus „Beitr. z. klin. Chir.", Bd. 27, Heft 3.
28. *v. Bergmann:* „Ueber Oesophagusdivert. und ihre Behandlung" aus „Arch. f. klin. Chir.", Bd. 43, Heft 1.

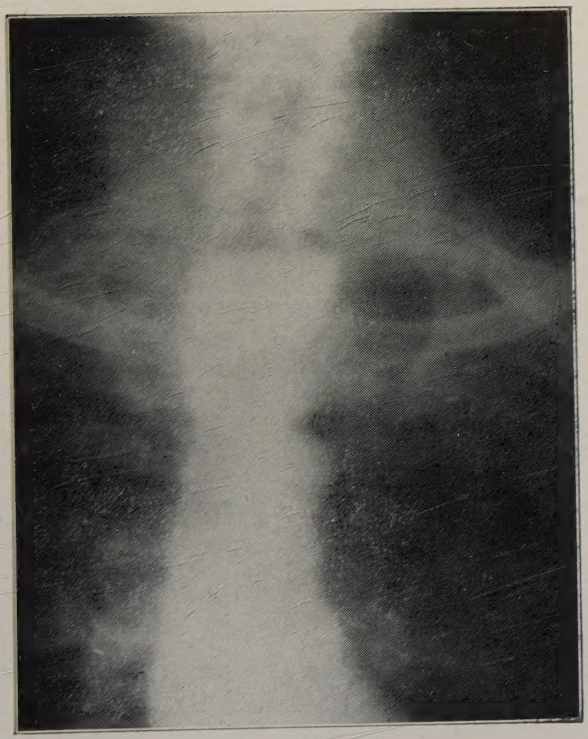



Lebenslauf.

Verfasser vorliegender Arbeit, *Jes Jörgen Schultz*, ev.-luth. Konfession, ist geboren am 12. Juli 1885 zu Harreby in Nordschleswig als ältester Sohn des Hofbesitzers *Jörgen Jessen Schultz*. Er besuchte zunächst bis zu seiner Confirmation die Volksschule zu Fohl, von seinem 17. bis 22. Lebensjahre das Gymnasium zu Hadersleben, welches er im Sommer 1907 mit dem Zeugnis der Reife verließ. Widmete sich dann in München, Zürich, Freiburg i. B., Berlin und Greifswald dem Studium der Medizin. Sein Physikum bestand er Sommer 1911 in Berlin, sein Staatsexamen am 29. XII. 1913 in Greifswald. Während seiner klinischen Semester famulierte er am Virchow-Krankenhaus in Berlin, am Städt. Krankenhaus in Stettin, an der Frauenklinik in Greifswald, und am Eppendorfer-Krankenhaus in Hamburg. Nachdem er vom 1. Januar bis Mitte Mai 1914 als Medizinalpraktikant an der Universitäts-Frauenklinik in Greifswald tätig gewesen war, kam er in derselben Eigenschaft auf die innere Abteilung des Städtischen Hospitals zu Coblenz. Zu Anfang des Krieges kurze Zeit eingezogen, wurde er bald für das Städtische Hospital Coblenz reklamiert, bekam auf Grund des Bundesratsbeschlusses vom 1. August 1914 am 31. August desselben Jahres seine Approbation und war seitdem Assistent der inneren Abteilung dieses Krankenhauses.

Seine akademischen Lehrer waren:

In München: *Rückert, Röntgen.*

In Zürich: *Ruge, Gaule, Kleiner, Martin.*

In Freiburg: *Wiedersheim, Keibel, Gaupp, v. Kries, Oltmanns, Kiliani Gattermann, Knoop, de la Camp, Aschoff.*

In Berlin: *Waldeyer, Hertwig, Engelmann, Fischer, Schulze, Jakobsohn, Straßmann, Loewy, von Bergmann, Fromme, Axhausen, Rosenbach, Joseph, Hildebrand, His, Oestreich, Lewin, Liepmann, Helbron, Katzenstein.*

In Greifswald: *Pels-Leusden, Steyrer, Krömer, Kallius, Beumer, Vorkastner, Lange, Römer, Schulze, Peiper, Cohn, Groß, Kochmann, Grawitz, Schulz, Loeffler, Hoffmann.*